

DEPISTAGE RADIOGRAPHIQUE DE LA DYSPLASIE COXO-FEMORALE



RCF 27708

• **Propriétaire :**

Mme Marion Pernet

• **Animal :**

Nom : Toller Légende Red Fox des Couleurs d'Autumn Numéro d'identification : 250 269 610 349 028
 Race : Retriever de la Nouvelle Ecosse Numéro de LOF : 1510
 Sexe : Femelle Date de prise du cliché : 06/07/2023
 Date de naissance : 02/07/2022 Conditions d'examen : Anesthésie générale

- **Vétérinaire ayant réalisé le cliché :** Docteur vétérinaire Rodolphe Wurtz (n° d'Ordre 15958)
 Attestation du vétérinaire certifiant la conformité de l'identification : Oui

• **Qualité du cliché (VetsXL n° : 2030545) :**

Identification infalsifiable du cliché : Oui	Identification complète du cliché : Oui
Radiographie latéralisée : Oui	Parallélisme entre fémurs : Oui
Extension et symétrie du bassin : Oui	Parallélisme entre fémurs et rachis : Oui
Rotules visibles : Oui	Rotules en position médiane : Oui

• **Lecture :**

Rapport articulaire	D	G
Coaptation parfaite	+	+
Coaptation acceptable		
Coaptation imparfaite		
Pincement de l'interligne articulaire		
Subluxation		
Luxation		

Signes d'arthrose	D	G
Aucun signe d'arthrose	+	+
Ostéophytose du col fémoral		
Ostéophytose de la tête fémorale		
Ostéophytose acétabulaire		

Acétabulum	D	G
Normal	+	+
Manque de profondeur		
Evasé		
Comblé		
Rebord acétabulaire crânial enserrant	+	+
Rebord acétabulaire crânial ouvert		
Densification de la plaque osseuse sous-chondrale		

Positionnement du centre de la tête fémorale (CTF) par rapport au rebord acétabulaire dorsal (RAD) (Couverture acétabulaire dorsale)	D	G
CTF médial par rapport au RAD (Couverture excellente)	+	+
CTF superposé au RAD (Couverture correcte)		
CTF latéral par rapport au RAD (Couverture insuffisante)		

Couverture acétabulaire crâniale	D	G
Couverture acétabulaire crâniale correcte	+	+
Couverture acétabulaire crâniale insuffisante		

Têtes fémorales	D	G
Tête fémorale sphérique	+	+
Tête fémorale non sphérique		

Angle de Norberg-Olsson	D	G
Supérieur ou égal à 105 degrés	+	+
Compris entre 100 et 105 degrés		
Inférieur à 100 degrés et supérieur ou égal à 90 degrés		
Inférieur à 90 degrés		

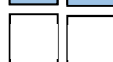Commentaire :

D G

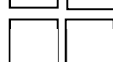A = Aucun signe de dysplasie



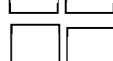
B = Etat sensiblement normal



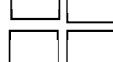C = Dysplasie légère




D = Dysplasie moyenne



E = dysplasie sévère



Qualification internationale (correspondant à la hanche plus mal cotée) :



Alfort le : lundi 31 juillet 2023

Professeur Pascal Fayolle
 Service de Chirurgie
 Ecole Nationale Vétérinaire d'Alfort
 7, avenue du Général de Gaulle
 94704 Maisons Alfort cedex

Professeur Pascal Fayolle
 N° d'Ordre 2370

DEPISTAGE RADIOGRAPHIQUE DE LA DYSPLASIE DES COUDES



RCF 27708

• **Propriétaire :**

Mme Marion Pernet

• **Animal :**

Nom : Toller Légende Red Fox des Couleurs d'Autumn Numéro d'identification : 250 269 610 349 028
 Race : Retriever de la Nouvelle Ecosse Numéro de LOF : 1510
 Sexe : Femelle Date de prise du cliché : 06/07/2023
 Date de naissance : 02/07/2022 Conditions d'examen : Anesthésie générale

- **Vétérinaire ayant réalisé le cliché :** Docteur vétérinaire Rodolphe Wurtz (n° d'Ordre 15958)
 Attestation du vétérinaire certifiant la conformité de l'identification : Oui

• **Qualité du cliché (VetsXL n° : 2030545) :**

Identification infalsifiable du cliché : Oui	Identification complète du cliché : Oui
Radiographie latéralisée : Oui	
Positionnement profil D flexion : Oui	Positionnement profil G flexion : Oui
Positionnement profil D extension : Oui	Positionnement profil G extension : Oui
Positionnement ¾ face rot. int. D : Oui	Positionnement ¾ face rot. int. G : Oui

• **Lecture :**

Anomalies anatomiques radiologiquement visibles sur les clichés examinés	D	G
• Non-union du processus anconé :	0	0
• Fragmentation du processus coronoïde médial *	0	0
• Ostéochondrite disséquante	0	0
• Incongruence articulaire	0	0

* Cette lésion n'est pas systématiquement décelable sur les incidences classiquement préconisées pour le dépistage de la dysplasie du coude

Commentaire :

Manifestations arthrosiques	D	G
• Ostéophyte du rebord cranio-dorsal du processus anconé :	0	0
• Ostéophyte < 2 mm		
• 2mm < Ostéophyte < 5 mm		
• Ostéophyte > 5 mm		
• Ostéophytes : profils latéraux de l'articulation	0	0
• Densification de la POSC de l'incisure sigmoïde ulnaire	0	0
• Ostéophyte de la tête radiale	0	0

Classification internationale (coude le plus mal noté) :

ED0

	D	G
ED0 : Absence de dysplasie visible	<input checked="" type="checkbox"/>	<input checked="" type="checkbox"/>
SL : stade limite	<input type="checkbox"/>	<input type="checkbox"/>
ED1 : Dysplasie légère	<input type="checkbox"/>	<input type="checkbox"/>
ED2 : Dysplasie modérée	<input type="checkbox"/>	<input type="checkbox"/>
ED3 : Dysplasie sévère	<input type="checkbox"/>	<input type="checkbox"/>

Alfort le : lundi 31 juillet 2023

Professeur Pascal Fayolle
 Service de Chirurgie
 Ecole Nationale Vétérinaire d'Alfort
 7, avenue du Général de Gaulle
 94704 Maisons Alfort cedex

Professeur Pascal Fayolle
N° d'Ordre : 2370